Материал **FISIOGRAFT nano H.A.-reinforced** (наногидроксиапатит в гранулах, вмешанных в гель) сохраняет достоинства других продуктов производства компании Ghimas, уже сертифицированных и используемых в течение многих лет. Благодаря тому, что гидроксиапатит близок по химическому составу и кристаллографическим свойствам к неорганическим компонентам костей, он способен устанавливать важные химические связи и гарантирует более быструю интеграцию имплантатов как с костной тканью, так и с окружающими тканями. Многими исследованиями доказана роль, которую играет гидроксиапатит как агент, способствующий процессу остеоинтеграции имплантата, независимо от наличия или отсутствия других полимерных пространственных фиксаторов полостей.
Некоторые исследования показывают, что гидроксиапатит в отличие от трикальцийфосфата не всасывается. Другие авторы обнаружили всасываемость гидроксиапатита.
Нано-гидроксиапатит, представленный материалом **FISIOGRAFT nano H.A.-reinforced**, синтезируемый уникальным методом, разработанным в компании Ghimas на основе гранулометрии в диапазоне 70-100 нанометров, имеет те же самые структурные, размерные и био-функциональные характеристики, что и у натурального гидроксиапатита, имеющегося в дентине, цементном веществе зубов и в костях.
Этот не-абсорбируемый биомиметический нано-гидроксиапатит связывается с компонентами костной ткани и облегчает отложение естественного гидроксиапатита, вырабатываемого остеобластами. Из исследований по био-совместимости известно, что нано-гидроксиапатит, используемый как пространственный фиксатор полости, менее травматичен, чем нормальный гидроксиапатит и вызывает активную выработку костной щелочной фосфатазы и остеокальцина – оба этих вещества являются индикаторами ускорения образования костной ткани.
Кроме того, гисто-морфологические исследования показывают, что особые свойства способствуют клеточной дифференциации, образованию новой кости и ориентированию ее в более быстром темпе на приобретение ею трабекулярной структуры.

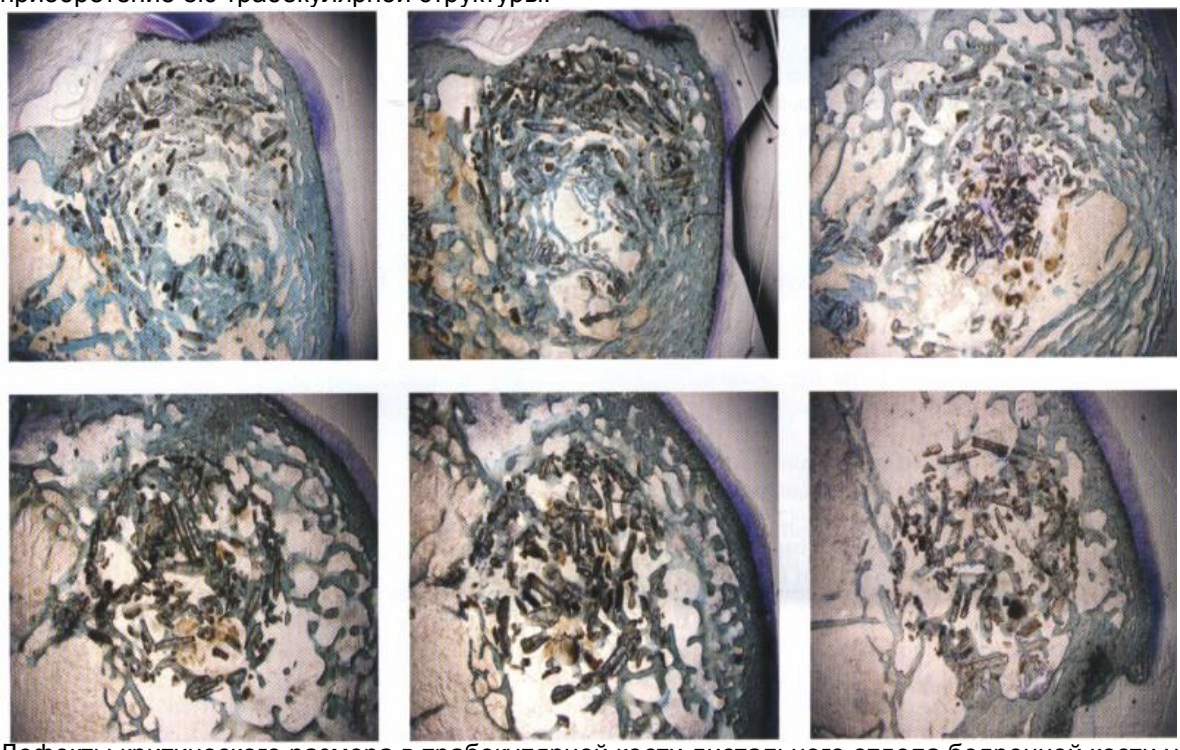

Дефекты критического размера в трабекулярной кости дистального отдела бедренной кости у кроликов (диаметр 6 мм, глубина 10 мм) через 12 недель после внесения в костный дефект нано-гидроксиапатита.

В отношении био-абсорбируемых синтетических полимеров, таких как полилактидная и полигликолидная кислоты, используемых в различных концентрациях, за долгие годы исследований было доказано, что они – наиболее надежные компоненты многочисленных медицинских средств, используемых в области стоматологической, челюстно-лицевой и ортопедической хирургии в различной форме – как винты, хирургический шовный материал и лезвия различной формы, используемые для челюстно-лицевой коррекции. В отличие от продуктов, используемых в ортопедической и челюстно-лицевой хирургии, которые требуют высокой степени механического сопротивления, в области стоматологической хирургии эти полилактидно-полигликолидные сополимеры могут иметь низкую плотность, поскольку они должны функционировать всего лишь как пространственные фиксаторы костного дефекта. Эту роль они могут выполнять именно из-за их низкой плотности, которая гарантирует, что полное всасывание произойдет за 4-8 месяцев в зависимости от примененного количества этого материала, реактивности пациента и уровня циркуляции крови на месте установки этого имплантата. Последними побочными продуктами распада этих полимеров, происходящего вследствие метаболизма, являются углекислый газ и вода.

Для получения нано-гидроксиапатита в гранулированном виде в качестве связующего вещества используется декстран. Эти гранулы рассредоточены в гелевом носителе, состоящем из смеси этиленгликолей. Полиэтиленгликоль многие годы используется как комбинированное составляющее в других пространственных фиксаторах костных дефектов.

Состав в процентах:

Нано-гилроксиапатит	47%	65%
Декстран FU-70	18%	
PLA/PGA 50/50	5%	35%
PEG 400	15%	
PEG 600	7,5%	
PEG 1500	7,5%	

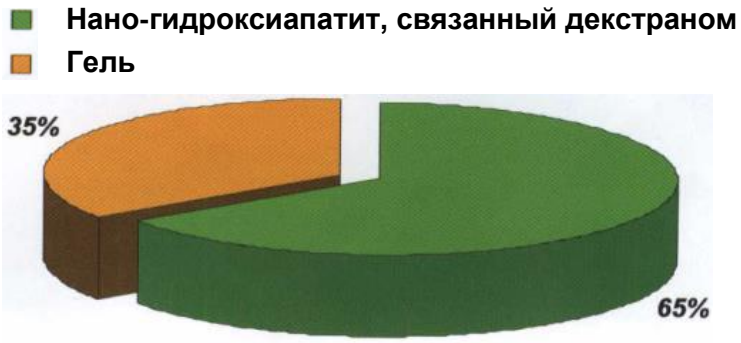

В процессе производства гранулы нано-гидроксиапатита + декстрана сглаживаются в целях устранения острых углов, возникших после дробления этого материала; затем гранулы просеиваются через сито для получения гранул с размером от 500 до 1000 µ.
Объем этого продукта зависит от удельного веса нано-гидроксиапатита, поэтому объемное соотношение этих двух материалов в смеси нано-гидроксиапатита+PEG составляет 158/31 мл.
Поэтому как благоприятное для объема гранул скорее следует рассматривать объемное соотношение, равное 5,10:1 (**84%/16%**), чем весовое соотношение, которое равно 1,86:1 (65%/35%).
Исследование поведения этого гранулированного материала с точки зрения стабильности в водной среде показало, что декстран и полилактидно-полигликолидный сополимер при покрытии ими костного дефекта предотвращают выпадение нано-гидроксиапатита по меньшей мере, в течение шести недель. Полимерные компоненты, которые обволакивают и защищают неорганические гранулы, не дают им рассыпаться хлопьями.
Таким образом, кровь, которая подходит к костному дефекту из окружающей костной ткани, может сформировать стабильный сгусток внутри наполнителя, и это позволит осуществляться гармоничному росту новой кости в соответствии с нуждами кости в месте костного дефекта.

Как применять:

Хирургическая процедура для лечения внутрикостных дефектов

1. Местная анестезия
2. Внутрибороздковый надрез плюс высвобождающие надрезы в целях обнажения дефекта
3. Получение десневого лоскута на полную толщину
4. Наполнение дефекта без нажима компактным гранулированным материалом FISIOGRAFT nano H.A.-reinforced
5. Возвращение на место десневого лоскута с помощью наложения узлового шва, который должен быть снят через 10 дней.

Хирургическая процедура для подъема основания верхне челюстного синуса

1. Местная анестезия
2. Выполнение слизисто-надкостничного лоскута на полную толщину с помощью двух высвобождающих лоскут небных надрезов в области свода
3. Выполнение остеотомии на боковой стенке пазухи Higmoro для получения апертуры эллиптической формы.
4. Отгибание мембраны при открытой апертуре
5. Создание достаточного места и наполнение без нажима компактным гранулированным материалом **FISIOGRAFT nano H.A.-reinforced** (обычно для наполнения этим продуктом требуется 2-3 шприца).
6. По окончании наполнения закрытие открытой апертуры абсорбируемой мембраной.
7. Сшивание лоскута.
8, После этой процедуры пациенту нужно порекомендовать соблюдать холодную жидкую диету в течение нескольких дней и в целях предотвращения образования бляшек использовать 0,2%-ный хлорэксидин глюконат в течение 3 недель.
9. Через 10 дней после операции снять швы.

Все пациенты должны пройти профилактическое лечение антибиотиками.
Послеоперационная процедура заключается в использовании 0,20%-ного хлорэксидина для полоскания рта два раза в день в течение первой недели и 0,12%-ного хлорэксидина два раза в день в течение еще двух недель.
Состояние ротовой полости пациентов следует проверять раз в месяц.

Клинический случай лифтинга основания верхне-челюстного синуса

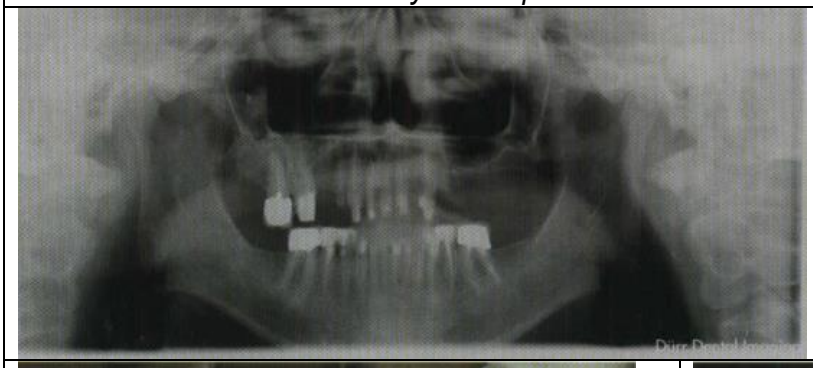

Рентгенограмма до операции

Подготовка доступа к синусу

Наполнение полости материалом Fisiograft nano-HA-reinforced

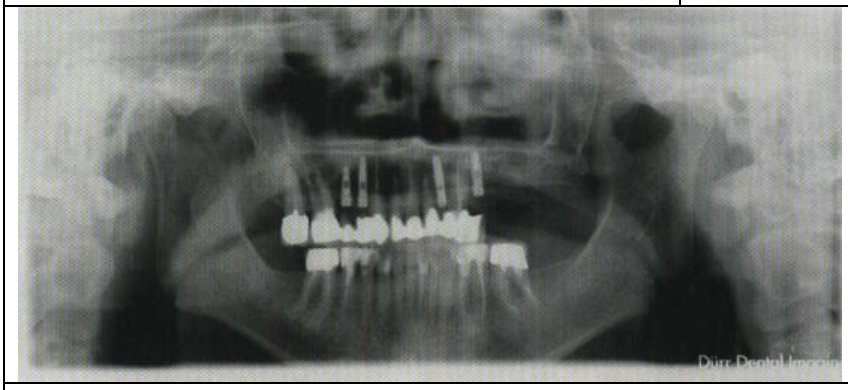

Рентгенограмма через 4 месяца после операции

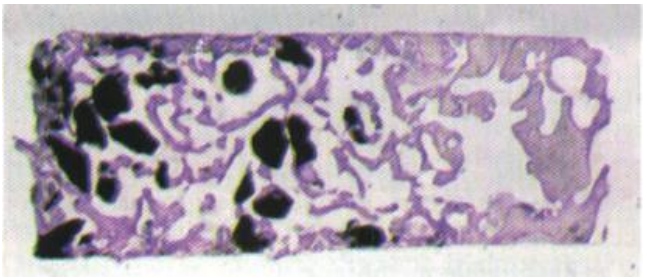

Гистоморфометрический анализ образца, взятого из центральной части имплантата через 4 месяца после операции:

- **42% вновь сформированной кости**
- **21% наногидроксиапатита**
- **37% костный мозг**

Наблюдение при небольшом увеличении показывает вновь сформированную костную ткань с большим количеством пустот.
В некоторых полях наблюдается небольшое количество остатков наногидроксиапатита, окруженных костью.